

Опыт применения препарата «Фелиферон» в комплексной терапии респираторных вирусных инфекций кошек

С.В. Седегов, директор ветеринарного центра «Ветлайн» при ФГБОУ ВО «Пермская государственная сельскохозяйственная академия имени академика Д.Н. Прянишникова», доцент кафедры внутренних незаразных болезней, хирургии и акушерства, канд. вет. наук

Респираторные вирусные инфекции кошек, наиболее широкое распространение среди которых получили герпес-вирусная (FHV, ринотрахеит кошек) и калицивирусная инфекции (FCV), представляют большой интерес для практикующих ветеринарных врачей. Данные инфекции, являясь высококонтагиозными, представляют огромную опасность для жизни и здоровья представителей семейства кошачьих. Данные вирусы обладают тропностью к слизистым оболочкам ротовой, носовой полостей и конъюнктивы глаз. Симптоматика данной группы заболеваний выражается в конъюнктивитах (фото 1), ринитах (фото 2), стоматитах различного характера, лихорадке, угнетении, отсутствии аппетита. В некоторых случаях данные инфекции могут протекать совместно, тем самым ухудшая общее состояние пациента и усложняя работу ветеринарного врача.

Особую опасность данная группа заболеваний представляет для питомников и «многокошковых» квартир. Вирус герпеса кошек (FHV), как правило, передается трансплацентарно и принимает латентную форму. Вследствие иммуносупрессии, стресса, применения стероидных препаратов вирус может активизироваться и проявиться в виде тяжелых клинических признаков. Калицивирозом кошки заражаются контактным и воздушно-капельным путем. Многие кошки являются скрытыми носителями данного вируса, представляя большую опасность для других животных. Нередко калицивирусная инфекция представляет серьезную опасность для стационарных отделений ветеринарных клиник. Оба заболевания чаще поражают котят, молодых и ослабленных животных.




Фото 1. Монолатеральный конъюнктивит у кошки с диагнозом «герпес-вирусная инфекция»

Цель исследования. Оценка эффективности препарата «Фелиферон» в комплексном лечении герпес-вирусной (FHV) и калицивирусной (FCV) инфекций кошек.

Материалы и методы исследования. Работа выполнена в период с января 2016 г. по март 2017 г. на базе ветеринарного центра «Ветлайн» при ФГБОУ ВО «Пермская государственная сельскохозяйственная академия имени академика Д.Н. Прянишникова».

Всего было обследовано 65 кошек с признаками респираторной вирусной инфекции, при этом у 21 был подтвержден диагноз «герпес-вирусная инфекция», у 32 — калицивироз, у 2 — смешанная инфекция, у 10 — респираторные патологии невирусной этиологии. Животных с подозрением на респираторные вирусные инфекции обследовали методом полимеразной цепной реакции (ПЦР). Все животные с лабораторно подтвержденными вышеуказанными заболеваниями были разделены на опытную (16 кошек с FCV, 10 кошек с FHV, 1 кошка со смешанной инфекцией) и контрольную группы (16 кошек с FCV, 11 кошек с FHV, 1 кошка со смешанной инфекцией). Параллельно проводилось ПЦР-исследование на хламидиоз и микоплазмоз. Животные с подтвержденными диагнозами «хламидиоз» и «микоплазмоз» исключались из исследования. Окончательный диагноз ставился комплексно, на основании анамнеза, клинической картины и лабораторных исследований.

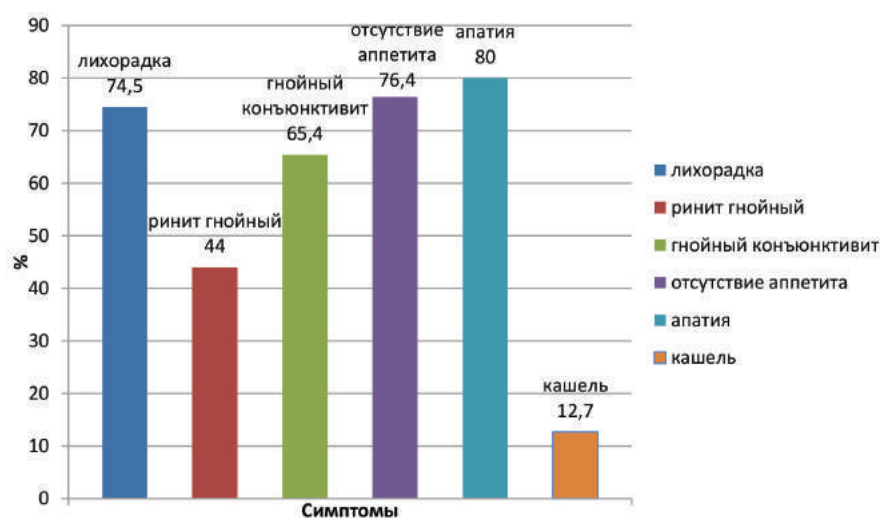


Рис. 1. Частота регистрации основных клинических симптомов калицивирусной и герпес-вирусной инфекций у кошек (%)



Фото 2. Билатеральный гнойный ринит и левосторонний конъюнктивит у котенка, больного герпес-вирусной инфекцией

Забор материала проводили стерильными урогенитальными зондами типа А вращательными движениями, захватывая клетки эпителия с конъюнктивы глаз и поврежденной слизистой носоглотки, а также с изъязвленной слизистой ротовой полости. После забора конец зонда помещался в стерильную одноразовую микропробирку типа Эппендорф на 1,5 мл с 0,5 мл 0,9 % раствора натрия хлорида.

Лечение проводилось как стационарно, так и амбулаторно. В схему лечения опытной группы кошек были включены следующие препараты:

- «Фелиферон» в дозе 200 000 МЕ внутримышечно 1 раз в день 7 дней подряд (при калицивирусной инфекции) и 400 000 МЕ внутримышечно 1 раз в день 7 дней подряд (при герпес-вирусной и смешанных инфекциях);
- «Глобфел-4» подкожно по 1 мл трехкратно с интервалом 24 часа;
- «Цефтриаксон» (1 г) подкожно по 0,2 г (в качестве растворителя использовался 0,5 % Новокаин) 1 раз в день в течение 7 дней;
- «Фоспренил» подкожно 0,2–0,3 мл на 1 кг веса животного 1 раз в день в течение 7 дней;
- симптоматическая терапия включала в себя глазные и интраназаль-

ные капли «Анандин», поддерживающую инфузионную терапию (раствор Рингера, раствор Глюкозы 5 %). Кошкам с отсутствием аппетита принудительно скармливали влажный корм Royal Canin Recovery.

Больным кошкам из контрольной группы проводилось такое же лечение, за исключением препарата «Фелиферон».

Врачами ветеринарного центра ежедневно оценивалось состояние здоровья пациентов. Критериями оценки эффективности препарата «Фелиферон» служили улучшение состояния здоровья (нормализация общей температуры тела, появление аппетита, возвращение прежней активности пациента, купирование респираторных симптомов) и продолжительность проводимой терапии.

Результаты и обсуждение. Диагнозы «калицивирусная инфекция» и «герпес-вирусная инфекция» были лабораторно подтверждены у 53 кошек (32 случая калицивирусной и 21 случай герпес-вирусной инфекции). Заболевания сопровождались следующими клиническими признаками: лихорадка, язвенный стоматит (фото 3), гнойный ринит (фото 4), гнойные моно- и билатеральные конъюнктивиты, монологатеральный кератит, снижение или полное отсутствие аппетита, апатия, кашель (таблица). У двух животных была диагностирована смешанная инфекция, вызванная возбудителями *Feline Calicivirus* и *Feline Herpesvirus*.

У пациентов с калицивирусной и герпес-вирусной инфекциями были диагностированы лихорадка, преимущественно постоянного или ремиттирующего типа (74,5 % животных), гнойный ринит (44 %), гнойный конъюнктивит билатеральный

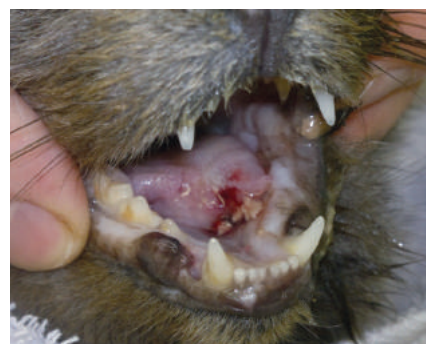

Фото 3. Язвенный процесс с некрозом тканей языка у кота при калицивирусной инфекции

(56,4 %), монологатеральный (9 %), отсутствие аппетита (76,4 %), апатия (80 %), кашель (12,7 %) (рис. 1).

Большинство пациентов поступали на лечение с гипертермией. У кошек с респираторными вирусными инфекциями стабилизировать температуру (нормальная температура тела в течение суток без применения лекарственных средств с выраженным антипиретическим эффектом) удалось на четвертый день лечения в опытной группе и только на шестой день в контрольной.

Отсутствие аппетита было выявлено у 76,4 % кошек с FCV и FHV, что было спровоцировано общей слабостью больных животных, болезненностью при приеме корма вследствие эрозивно-язвенного поражения ротовой полости при калицивирусной инфекции, диспноэ во время акта жевания и глотания на фоне отека слизистой носовой полости и закупоркой носовых ходов густым экссудатом или твердыми корками. К самостоятельному приему корма пациенты опытной группы, с выраженным изъязвлением слизистой ротовой полости при калицивириозе, возвращались в среднем на 6–7-й день лечения, а в контрольной — на 7–8-й день.

Таблица. Распространенность основных симптомов респираторных вирусных инфекций (FCV и FHV) и невирусной патологии у кошек контрольной и опытной групп

	Общее число больных животных	Основные симптомы							
		Лихорадка	Язвенный стоматит	Гнойные выделения из носа	Гнойные выделения из глаз (двусторонние)	Гнойные выделения из глаз (односторонние)	Отсутствие/снижение аппетита	Апатия	Кашель
Калицивирусная инфекция (FCV)	32	22	19	5	14	3	26	25	5
Герпес-вирусная инфекция (FHV)	21	17	0	19	17	2	14	17	2
Смешанная инфекция	2	2	2	0	0	0	2	2	0
Респираторная патология невирусной этиологии	10	3	1	7	1	1	6	7	1
Всего животных	65	44	22	31	32	6	48	51	8



Фото 4. Двусторонний гнойный ринит при калицивирозе у кошки



Фото 5. Гнойные двусторонние истечения из носа при герпес-вирусной инфекции кошек



Фото 6. Герпетический кератит у котенка

Восстановление активности у кошек контрольной группы больных герпес-вирусной инфекцией наступало в среднем на 12-й день, в то время как пациенты опытной группы начинали вести более активный образ жизни и проявлять интерес к внешним раздражителям уже на 8–10-й день.

Гнойные выделения из носа и глаз при респираторных вирусных заболеваниях прекращались в большинстве случаев на 4-й день как в опытной, так и в контрольной группах, что обусловлено применением антибактериальных препаратов в комплексной схеме лечения для подавления вторичной микрофлоры (фото 5).

Следует отметить, что в контрольной группе животных с ринотрахеитом было выявлено три случая возникновения осложнения в виде герпетического кератита после отмены антибиотиков (фото 6). В опытной группе случаев вирусного кератита не наблюдалось.

Заключение. В ходе проведения клинической апробации рекомбинантного интерферона кошки «Фелиферон» была выявлена его эффективность в комплексной терапии калицивирусной и герпес-вирусной инфекций кошек. В опытной группе животных выздоровление наступало в большинстве случаев раньше, а клиническая картина развивалась менее выражено или не развивалась совсем после начала применения «Фелиферона». Кошки, получавшие видоспецифичный интерферон, быстрее восстанавливали терморегуляцию, возвращались к самостоятельному приему корма (рис. 2).

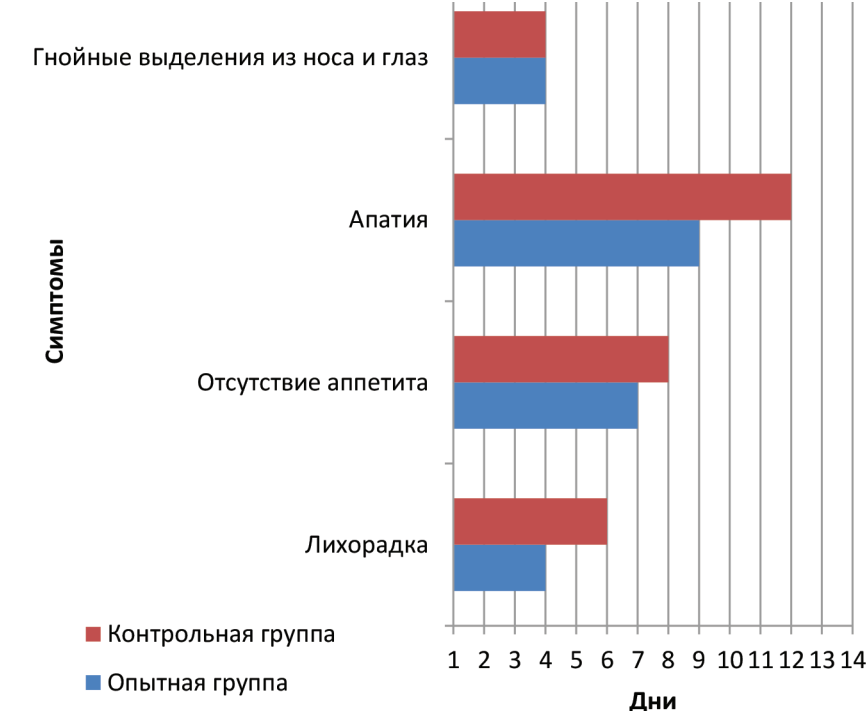

Рис. 2. Оценка критериев эффективности препарата «Фелиферон» в опытной и контрольной группах кошек с вирусными респираторными заболеваниями

В исследовании «Фелиферон» применялся пациентам как на ранних стадиях вирусного заболевания, так и кошкам, находившимся в тяжелом состоянии, владельцы которых обратились за ветеринарной помощью спустя некоторое время. У всех кошек, в комплексной терапии которых был применен «Фелиферон», время выздоровления сокращалось в среднем на 2–4 дня.

Использование «Фелиферона» в ходе клинического применения ни у одного пациента не спровоцировало аллергической реакции.

«Фелиферон» при респираторных вирусных инфекциях кошек, вызванных *Feline Calicivirus* и *Feline Herpesvirus*, показал свою эффективность при внутримышечном при-

менении в дозе 200 000 МЕ при калицивирусной инфекции и в дозе 400 000 МЕ при герпес-вирусной инфекции, 1 раз в день в течение 7 дней. Препарат при использовании в представленной схеме, активно способствует скорейшему восстановлению пациента, сокращая время выздоровления, препятствуя развитию тяжелых осложнений и улучшая общее состояние его здоровья.

Литература

1. Бессарабов Б.Ф. Инфекционные болезни животных / под ред. А.А. Сидорчука. — М.: КолосС, 2007. — 671 с.
2. Schrey C. Leitsymptome und Leitbefunde bei Hund und Katze. — Stuttgart.: Schattauer GmbH, 2014. — P. 459.
3. Gaskell R. Feline respiratory disease / R. Gaskell, J. Knowles // J. Small. Anim. Pract. — 1989. — No. 11. — P. 23–26.